



Asamblea Legislativa Plurinacional de Bolivia
Cámara de Senadores
Presidencia

La Paz, 17 de agosto de 2022
P.I.E. N° 927/2021-2022



Señor
Humberto Sánchez Sánchez
GOBERNADOR
GOBIERNO AUTÓNOMO DEPARTAMENTAL DE COCHABAMBA
Cochabamba.-

Señor Gobernador:

De conformidad a lo dispuesto por el numeral 17, párrafo I del artículo 158 de la Constitución Política del Estado y los artículos 141, 142 y 144 del Reglamento General de la Cámara de Senadores, nos permitimos transcribir la Petición de Informe Escrito presentada por la Senadora Lucy Sara Escobar Velasco, para que su autoridad, responda el cuestionario y lo remita en el plazo de quince días hábiles que fija el artículo 143 del mencionado Reglamento, el cual a la letra dice:

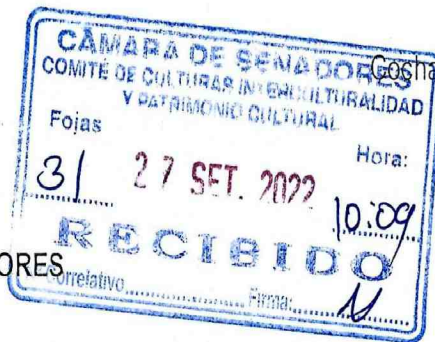“1. Informe si el señor Armando Hernán Rodríguez, solicitó al Hospital Viedma algún estudio o análisis médico. Adjunte documentación de respaldo. --- 2. Informe si el Gobierno Autónomo Municipal de Cochabamba realizó alguna solicitud al Hospital Viedma para realizar estudios o análisis médicos al señor Armando Hernán Rodríguez. Adjunte documentación de respaldo.”

Con este motivo, reiteramos a usted nuestras distinguidas consideraciones de estima y respeto.

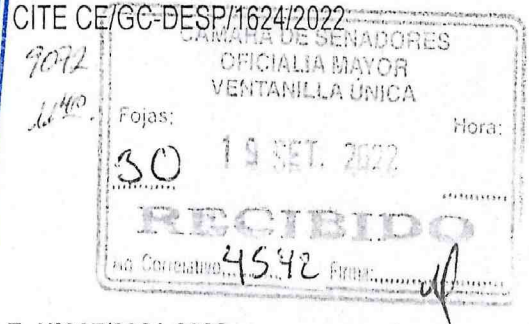Sen. Andrónico Rodríguez Ledezma
PRESIDENTE
CÁMARA DE SENADORES

SENADOR SECRETARIO

Sen. Miguel Ángel Rejas Vargas
TERCER SECRETARIO
CÁMARA DE SENADORES
ASAMBLEA LEGISLATIVA PLURINACIONAL



Cochabamba, 08 de Septiembre 2022



Hermano:
Sen. Andrónico Rodríguez Ledezma
PRESIDENTE CAMARA DE SENADORES
La Paz. -


REF.: REMISION DE RESPUESTA A PETICION DE INFORME ESCRITO P.I.E. N°927/2021-2022

Distinguido Hermano:

Mediante la presente remito la respuesta a Petición De Informe Escrito P.I.E. N°927/2021-2022, se adjunta las respuestas al cuestionario y la documentación solicitada.

Sin otro particular, le saludo con las consideraciones más distinguidas.

Atentamente,



Humberto Sánchez Sánchez
GOBERNADOR
GOBIERNO AUTÓNOMO DEPARTAMENTAL DE COCHABAMBA



HSS/DRE/gra
c.c archivo



RAYOS X

Paciente:.....
HERNAN RODRIGUEZ ARMANDO

Estudio:.....
CT CRANEO

Médico:.....
DR(A): CORRESPONDA A QUIEN.....

Informe Radiológico

Tejidos blandos y estructuras óseas sin alteraciones.

Sustancia blanca y gris de morfología y distribución normales.

Cisternas basales, perimesencefálicas y surcos corticales de amplitud conservada.

Ventrículos laterales simétricos, sin desviación ni dilatación al igual que el 3er ventrículo, pero siendo visible imagen quística en septum pellucidum región posterior.

Calcificación fisiológica de plexos coroideos y glándula pineal.

Fosa posterior con hemisferios de los normales con 4º ventrículo central y sin dilatación.

CONCLUSIÓN:

Evidencia cavum de septum (cavum vergae).

Resto sin alteraciones.

Atentamente,

Dr. Walfred Zapata F.
Médico Radiólogo
Z - 102



Cbba,.....

23 junio 2022

Médico Radiólogo



R.502.0027441

AP. PATERNO Rodríguez	AP. MATERNO Aimando	NOMBRES Marian	N° DE HISTORIA CLINICA 285277	EDAD 21	SEXO M
ESTADO CIVIL Soltero	OCUPACION	PROCEDENCIA	SERVICIO Neurólogo	SALA	N° DE CAMA

SOLICITUD DE INTERCONSULTA

HOSPITAL INTERCONSULTADO HCV	SERVICIO INTERCONSULTADO PSIQUIATRIA	NOMBRE DEL MEDICO
---------------------------------	---	-------------------

HOSPITAL INTERCONSULTADO HCV

DIAGNÓSTICO PRINCIPAL _____

SINTOMATOLOGÍA PRINCIPAL Y TRATAMIENTO Alteraciones en la sensorio percepción, alteraciones francas en curso y contenido de pensamiento, no consciente de la enfermedad, No viene acompañado de síntomas para elaboración de expediente clínico

SE DESEA SABER _____



FECHA 23 06 22	NOMBRE DEL MÉDICO SOLICITANTE Dr. Marco Antonio Canedo NEUROLOGIA CLINICA C-780 HOSPITAL CLINICO VIEDMA	FIRMA DEL MÉDICO 	N° MAT. PROF. Dr. Marco Antonio Canedo NEUROLOGIA CLINICA C-780
-----------------------	---	----------------------	--